

# Praenatalisan diagnosztizált Pallister–Killian-szindróma esete

Tidrenczel Zsolt dr.<sup>1</sup> ■ P. Tardy Erika dr.<sup>1</sup> ■ Sarkadi Edina<sup>1</sup>  
Simon Judit dr.<sup>2</sup> ■ Beke Artúr dr.<sup>3</sup> ■ Demeter János dr.<sup>1</sup>

<sup>1</sup>Magyar Honvédség Egészségügyi Központ, Szülészeti-Nőgyógyászati Osztály, Genetikai Centrum, Budapest

<sup>2</sup>Magyar Honvédség Egészségügyi Központ, Labor diagnosztikai Osztály, Genetikai Centrum, Budapest

<sup>3</sup>Semmelweis Egyetem, Általános Orvostudományi Kar, I. Szülészeti és Nőgyógyászati Klinika, Budapest

A Pallister–Killian-szindróma egy ritka, sporadikusan előforduló genetikai rendellenesség, amelynek hátterében a 12-es kromoszóma rövid karjának mozaiktetraszómiája áll. A kórkép jellemzői a szellemi fogyatékoság, craniofacialis dysmorphia, idegrendszeri tünetek, epilepszia és egyéb szervi rendellenességek. Praenatalis diagnózisa nehéz, az ultrahangvizsgálaton észlelt magzati eltérések alapján elvégzett invazív citogenetikai és molekuláris genetikai vizsgálatok igazolhatják a kórképet. Közleményünkben egy 36 éves primipara esetét mutatjuk be. A 19. terhességi héten, a II. trimeszteri rutin-ultrahangszűrés során a magzaton többszörös minor jelek ábrázolódtak (mérsékelt polyhydramnion, rövid csöves csontok, craniofacialis eltérések, borderline agyi oldalkamrák). Az elvégzett magzatvíz-mintavétel a sejtek közel 50%-ában szám feletti marker kromoszómát igazolt. A klasszikus G-sáv-technika alapján felmerült, hogy a marker a 12-es kromoszóma rövid karjának izokromoszómája. Az alkalmazott FISH-próbák (21-es, 18-as, 13-as, X-, Y-kromoszóma) az észlelt marker eredetét nem tudták meghatározni, ezért multicolour FISH-technikával vizsgáltuk a mintákat. Az elvégzett módszer segítségével igazoltuk a szám feletti kromoszómadarab 12-es kromoszóma rövid karjának mozaiktetraszómiáját (46,XY[13]/47,XY,+i(12)(p10)[12].ish i(12)(p10)(wcp12+). A praenatalisan felállított diagnózis tehát a magzat Pallister–Killian-szindrómája. A vetélésindukciót követően elvégzett vizsgálatok (fetopatológiai feldolgozás, köldökzsinórvér, magzati fibroblast) megerősítették a diagnózist. A nemzetközi adatok szerint a fenti ritka betegséggel eddig körülbelül 200 megszületett ember él, a praenatalisan igazolt és közölt esetek száma mintegy 100. Tudomásunk szerint a fenti magzat az első, praenatalisan diagnosztizált eset Magyarországon. *Orv Hetil.* 2018; 159(21): 847–852.

**Kulcsszavak:** Pallister–Killian-szindróma, ultrahangvizsgálat, multicolour FISH

## Prenatally diagnosed case of Pallister–Killian syndrome

Pallister–Killian syndrome (PKS) is a rare, sporadic genetic disorder that is caused by the mosaic presence of a supernumerary marker chromosome, isochromosome 12p. The syndrome is a polydysmorphic condition characterized by mental retardation, craniofacial dysmorphism, hypotonia, seizures, epilepsy and certain organic malformations (diaphragmatic hernia, congenital heart disease). Prenatal diagnosis is challenging due to the mosaic tissue-specific distribution of the chromosomal disorder and highly variable phenotype. Prenatal diagnosis is often accidental, however, appropriate laboratory techniques based on the second trimester ultrasound anomalies provide accurate prenatal diagnosis. We report a case of a 36-year-old primipara with second trimester ultrasound markers (polyhydramnion, ventriculomegaly, rhizomelic micromelia, abnormal facial profile). The patient underwent amniocentesis, the conventional karyotyping revealed a supernumerary chromosome in nearly 50 percent of amniocytes. FISH and targeted multicolour FISH probes verified mosaic tetrasomy of the short arm of chromosome 12 of the fetus. Fetopathological examinations and analysis of fetal tissues and blood confirmed the prenatal diagnosis. To our knowledge, this is the first reported case of prenatally diagnosed Pallister–Killian syndrome in Hungary.

**Keywords:** Pallister–Killian syndrome, prenatal ultrasound, multicolour FISH

Tidrenczel Zs, P Tardy E, Sarkadi E, Simon J, Beke A, Demeter J. [Prenatally diagnosed case of Pallister–Killian syndrome]. *Orv Hetil.* 2018; 159(21): 847–852.

(Beérkezett: 2017. december 8.; elfogadva: 2018. január 6.)

**Rövidítések**

CGH = komparatív genomhibridizálás; CRL = (crown-rump length) magzati fejtető-far távolság; FISH = fluoreszcens *in situ* hibridizáció; FL = (femur length) a magzati combcsont hossza; HL = (humerus length) a magzati felkarcsont hossza; Mb = megabázis; NF = (nuchal fold) magzati tarkópárna; NT = (nuchal translucency) magzati tarkóredő; PKS = Pallister-Killian-szindróma

A Pallister-Killian-szindróma (PKS, i12p syndrome, tetrasomy 12p, OMIM 601803) egy sporadikusan előforduló ritka kromoszóma-rendellenesség, amelynek oka a 12-es kromoszóma rövid karjának mozaiktetraszómiája. A kórkép leírása *Pallister* és *Killian* nevéhez fűződik [1, 2], becsült incidenciája körülbelül 1:20 000 [3]. A 12-es kromoszóma rövid (p) karjának mozaiktetraszómiája a citogenetikai vizsgálat során marker kromoszómaként figyelhető meg. A marker kromoszóma a 12-es kromoszóma két p karjának fúziójából jön létre (izokromoszóma), így alakul ki a 12p tetraszómiára.

A kórkép kizárólag sporadikusan fordul elő, familiárisan halmozott formája nem ismert. A kórkép klinikai manifesztációja rendkívül változatos, a rendellenesség mozaikjellegének és a kromoszómahiba szövetspecifikus előfordulásának következtében. A rendellenességgel születetteknél gyakori a szellemi fogyatékoság, idegrendszeri tünetek (epilepszia, görcsök), izomhipotónia, pigmentált bőrlaesiók, craniofacialis dysmorphia (frontoparietális alopecia, hypertelorismus, rövid orr, benyomott orrgyök, rövid nyak, lapos tarkótájéék) és jellemző szervi eltérések (például gyakori társuló rekeszsérv, szívrendellenesség) [4]. A mozaiktetraszómiaképződés és a PKS incidenciája az anyai életkor előrehaladtával emelkedik, hasonlóan más autoszomális aneuploidiákhoz (például Down-kór) [5]. A 12-es kromoszóma nemmozaik-tetraszómiája a szakirodalomban nem került leírásra, feltételezhetően *in utero* letális.

A PKS diagnózisának praenatalis felállítása igen nehéz, mert nagyfokú a fenotípusos variabilitás, és hiányoznak a kórképre jellemző, méhen belül észlelhető egységes eltérések. Az I. és II. trimeszteri szülészeti ultrahangos szűrővizsgálat során észlelt minor és major eltérések utalhatnak a szindrómára, számos esetben ugyanakkor egyéb okokból történt (például anyai életkor) invazív beavatkozás során elvégzett genetikai vizsgálatokkal, mintegy „véletlenszerűen” kerül felállításra a diagnózis. A PKS diagnózisának praenatalis ultrahangeltérések alapján történt első leközölt megállapítása *Gilgenkrantz és kollégáinak* nevéhez fűződik [6]. A fenti közleményt követően a nemzetközi szakirodalomban limitált számban jelentek meg ismertetések, a közölt esetek száma jelenleg sem haladja meg a 100-at [7–10]. A nehéz korai praenatalis diagnózis alapját az ultrahangeltérések miatt elvégzett invazív diagnosztikai vizsgálatot (méhlepény-mintavétel, magzatvíz-mintavétel, cordocentesis) követően alkalmazott megfelelő genetikai vizsgálatmódszer kiválasztása

jelenti [11]. Közleményünkben tudomásunk szerint a PKS első hazai praenatalisan diagnosztizált esetét ismertetjük.

**Esetismertetés**

36 éves gravida anamnézisében 2 terhességmegszakítás szerepel, szülése nem volt. Az édesapa 38 éves, az anyának kettő, az apának egy egészséges fiútestvére van. A családfa analízise során sem anyai, sem apai ágon nem fordult elő veleszületett fejlődési rendellenesség. A terhesség második trimeszterében elvégzett praenatalis ultrahang-szűrővizsgálat, a magzati karyotipus meghatározása és a molekuláris citogenetikai vizsgálat a magzat Pallister-Killian-szindrómáját igazolta.

**Módszer**

A 36 éves várandós terhességének 13. hetében elvégzett protokoll szerinti I. ultrahangszűrés (GE Voluson® 730 PRO – GE Medical Systems Kretztechnik GmbH & Co OHG, Zipf, Ausztria) során eltérés nem ábrázolódott (CRL: 74 mm, NT: 1,3 mm, Gr.s. 13 + 2 nap). A terhesség 19. hetének 3. napján elvégzett részletesebb anatómiai vizsgálat (protokoll szerinti II. ultrahangszűrés) többszörös eltéréseket igazolt. A magzati tarkóredő vastos volt (NF: 6,2 mm), a magzati agykamrák hátsó szarvának borderline tágulatát észleltük (10, illetve 9,2 mm), az arc sagittális metszetben micrognathiát, coronalis metszetben hypertelorismust mutatott. A magzati hosszúsú csöves csontok mérete 5 percentil alattinak bizonyult (FL és HL: 22 mm), polyhydramnion volt észlelhető; egyéb strukturális ultrahangeltérést nem tapasztaltunk. A vizsgálatok a Magyar Szülészeti-Nőgyógyászati Ultrahang Társaság (MSZNUT) által kidolgozott szakmai protokollnak megfelelően történtek. A multiplex minor ultrahangjelek miatt a várandósnak invazív praenatalis diagnosztikát javasoltunk, mely a terhesség 19. hetében történt [12, 13]. Folyamatos ultrahang-monitorizálás mellett magzatvíz-mintavételt végeztünk 20 G vastagságú mintavételi tűvel, melynek során 20 ml magzatvizet nyertünk.

A magzatvízminta feldolgozása a következőképpen zajlott:

A magzatvízmintát a laboratóriumi protokollunk [14, 15] szerint három részre osztottuk. Hosszú távú tenyésztést indítottunk Chang C tápoldattal (Irvine Scientific, Santa Ana, CA, Egyesült Államok) Nunc SlideFlask tenyésztőedényben, valamint párhuzamos, tartalék tenyésztőedényt állítottunk HamF10 tápoldattal, melyekhez összesen 15 ml amnionfolyadékot használtunk fel. A magzatvízsejtek *in situ* tenyésztése tápoldatcserékkel 10 napig tartott, a sejteket Colcemiddel blokkoltuk a sejtosztódás metafázisában, majd 60 mM-os KCl-oldattal hipotonizáltuk, és metanol-ecetsav 3:1 keverékével fixáltuk. A tárgylemezzé alakítható SlideFlaskot ezután G-sávozással festettük meg, GTL-módszert alkalmazva,

0,25%-os tripszinoldat és Leishman-festékoldat segítségével. A pozitív ultrahanglelet miatt a leggyakoribb aneuploidiák gyors kiszűrése érdekében a tenyésztetlen magzatvízmintából 5 ml-t tárgylemezre preparáltunk hipotonizálás és fixálás útján, hogy fluoreszcens *in situ* hibridizációt végezzünk 13-as, 18-as, 21-es, X- és Y-specifikus próbákkal a kit standard protokollja alapján (Cytocell Ltd., Cambridge, Egyesült Királyság).

A párhuzamos tenyésztésből szuszpenziós preparálási módszerrel a metafázisos sejtekből frakciót képeztünk. Ehhez az összefüggő sejt kultúrát Colcemiddel metafázisban blokkoltuk, majd a sejteket az aljzatról 0,25%-os tripszinoldattal felszedtük, hipotonizáltuk és fixáltuk. Ezt a szuszpenziót használtuk fel az alábbi multicolour fluoreszcens *in situ* hibridizációs (FISH) módszerhez.

A szám feletti marker kromoszómát a Cytocell cég Chromoprobe Multiprobe OctoChrome eszközével azonosítottuk, amely egyetlen hibridizáció során lehetővé teszi az összes kromoszóma egyidejű meghatározását, painting technikával. A kit protokollja szerint a metafázisos sejtek szuszpenzióját a tárgylemez meghatározott pontjaira cseppentettük, és a Cytocell-fedőlemezre konjugált kromoszómapróbákkal hibridizáltattuk. A terhességmegszakítás után magzati fibroblasttenyészetet és köldökzsinórvérből 72 órás kultúrát indítottunk, melyeket standard protokollok szerint Colcemiddel blokkoltunk, majd a fent említett módszerekkel preparáltunk és

G-sávoztunk. A G-sávós és fluoreszcens mintákat Nikon Eclipse E400 mikroszkópban, 100×-os plan fluor objektív felhasználásával, CytoVision rendszerrel értékeltük ki.

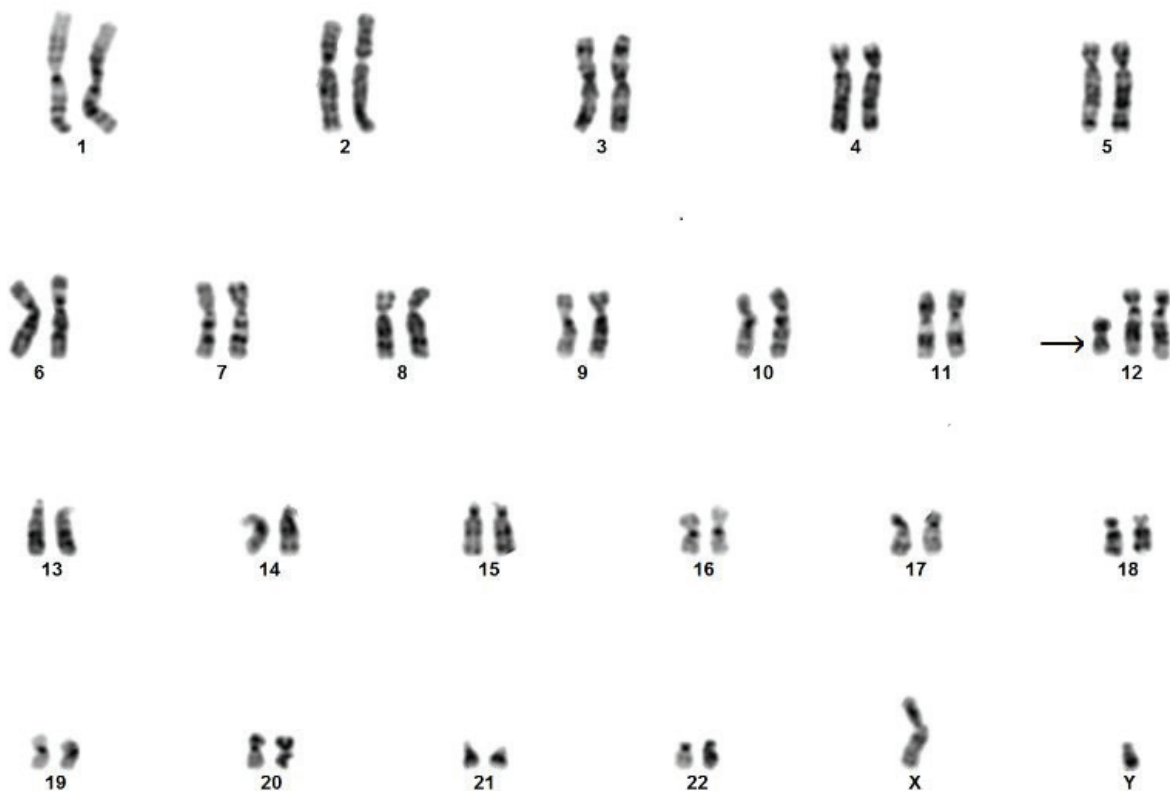
## Eredmények

A tenyésztetlen magzatvízsejtek FISH-vizsgálata normális jeleloszlást mutatott, amely alapján a leggyakoribb számbeli kromoszóma-rendellenességeket kizártuk, XY genotípus mellett. A G-sávós metafázisos elemzésekor a sejtek 48%-ában szám feletti kis metacentrikus marker kromoszómát észleltünk. A sávok és a karok aránya alapján felmerült a 12ip lehetősége (1. ábra), ezért a marker eredetének leggyorsabb tisztázására Chromoprobe Multiprobe OctoChrome eszközt használtunk. A multiplex FISH-reakcióban a markerre a 12-es painting próba hibridizált, bizonyítva a 12ip-eredetet (2. ábra).

A fenti vizsgálatok alapján a magzat karyotypusa a következő:

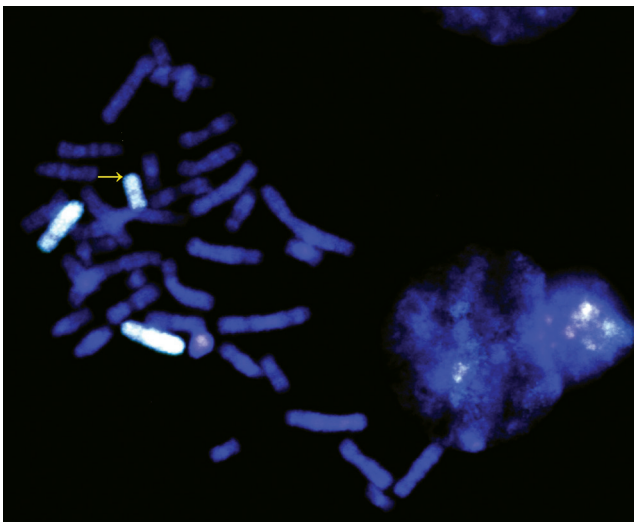
46,XY[13]/47,XY,+i(12)(p10)[12].ish i(12)(p10)(wcp12+).

A házaspár részletes genetikai tanácsadást követően a terhesség terminálása mellett döntött. A terhesség 22. hetében vetélésindukciót végeztünk (Dilapan, iv. Nalador, Oxytocin). A magzat fetopatológiai feldolgozása a praenatalis ultrahangeltéréseket megerősítette (3. ábra),



1. ábra

A magzatvízvizsgálat során tenyésztett magzatvízsejtek G-sávós kromoszómapreparátumából készült kromoszómakép (karyotypus). A 12-es kromoszóma rövid (p) karjának mozaiktetraszómiája a citogenetikai vizsgálat során marker kromoszómaként figyelhető meg (i12p). Nikon Eclipse E400 mikroszkópban, 100×-os plan fluor objektív felhasználásával, CytoVision rendszerrel rögzített kép (nyílal jelölve a 12-es marker kromoszóma)



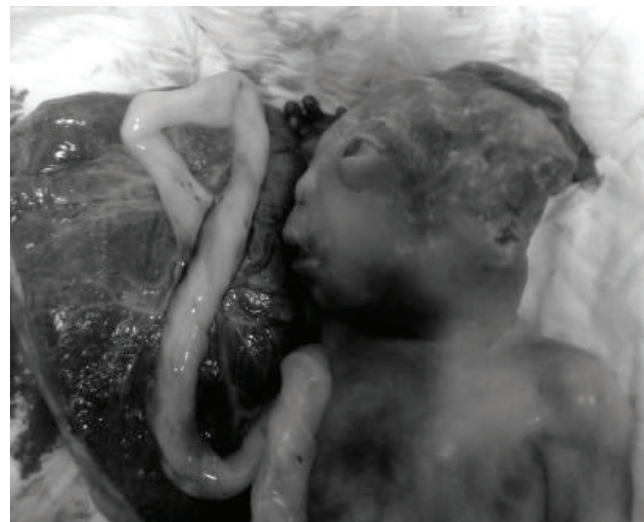2. ábra

Mikroszkópos felvétel a 12-es teljes kromozómafestő próba (WCP12) *in situ* hibridizációjáról (FISH). Két normális méretű 12-es kromozóma mellett a próba a kisebb méretű markert is teljesen lefedi, mely a 12-es kromozóma két p karjának fúziójából létrejött izokromozóma (12p tetraszómia, az ábrán nyílal jelölve). Tenyésztett amnionsejtekből készült kromozómapreparátum, DAPI háttérben Aqua festék, Nikon Eclipse E400 mikroszkópban, 100x-os plan fluor objektív felhasználásával, CytoVision rendszerrel rögzített kép

magzati szövetből (fibroblast) és köldökzsinórvérből konfirmáló genetikai vizsgálat (karyotypus, multicolour FISH) történt. A magzati fibroblast- és köldökzsinórvérpreparátumok G-sávok elemzése is megegyezett a praenatalis diagnózissal, bár a különböző szövetekben eltérő arányban észleltük a marker jelenlétét. A fibroblastok 70%-a, a köldökzsinórvér lymphocytáinak 55%-a tartalmazta az izokromozómát, ami egybevág a 12p mozaik eloszlásával.

## Megbeszélés

A Pallister–Killian-szindróma egy ritka multiszipisztémás kórkép, amelynek hátterében a 12-es kromozóma rövid karjának szövetspecifikus mozaiktetraszómiája áll. A mozaiktetraszómia izokromozóma formájában jelentkezik, a 12p izokromozóma egy kisméretű, szám fölötti marker kromozóma, mely a 12-es kromozóma két p karjának fúziójából áll. Az izokromozómaképződés etiológiája pontosan nem ismert, de az eddigi vizsgálatok a petesejt meioticus osztódásának II. fázisában történő (praezygoticus) non-disjunctiót feltételezik [16]; paternális vagy postzygoticus eredete ritka [17]. A 12-es kromozóma rövid karjának mérete körülbelül 34,3 Mb, megközelítőleg 350 gént tartalmaz, ami magyarázza a mozaikaneuploidia kapcsán kialakuló multiszipisztémás következményeket. A kromozómaterület fontos tumorasszociált géneket (például *KRAS*, *ING4*) és egyedfejlődési géneket (például *CHD4*, *SOX5*) tartalmaz. A molekuláris genetikai tanulmányok a 12-es kromozóma rövid karján a 12p.13.31 génszakaszt azonosították



3. ábra

Vetélésindukció, magzati kép a 22. terhességi héten. A vaskosabb tarkóredő, a ventriculomegalia, a rövidebb csöves csontok mellett az ábrán látható micrognathia, hypertelorismus, rövid orr, benyomott orrgyök volt kimutatható

mint a PKS szempontjából kritikus genetikai régiót [18, 19]. A régió két legfontosabb diszregulált génje a *ZFPM2*-gén, amelynek mutációja szívfejlődési rendellenességet és rekeszsérvet okozhat [20], illetve az *IGFBP2*-gén, amely központi szerepű az IGF-szignáltranszdukcióban, így a magzati és a születés utáni növekedésben [21]. A fenti eltérések karakterisztikusak PKS-ban, bár a mozaikosság foka nem korrelál egyértelműen a betegek fenotípusával.

A kórkép genetikai diagnosztikája nehéz. A kromozóma-rendellenesség mozaikjellege miatt az izokromozómaképződés mértéke és előfordulása szövetenként és szervenként nagy variabilitást mutat [22]. A perifériás vér lymphocytáinak klasszikus kromozóma vizsgálatára praenatalisan lepényi sejtek vagy amniocyták, postnatalisan fibroblastok a leginkább alkalmasak, bár a mozaikosság foka gyakran ezen sejtekben sem haladja meg az 50%-ot [23]. A karyotypizálás során, a lymphocytá sejtproliferáció-indukcióra általában használt fitohemagglutinines tenyészetekben a mozaik-izokromozómát hordozó abnormális sejtek kevésbé kompetitívek, így a tenyésztés során kiszelektálódnak, arányuk gyorsan csökken a normálkaryotypusú sejtekhez képest [24]. A diagnózisra így a perifériás vérből nyert tenyésztett lymphocyták klasszikus G-sávok kromozóma vizsgálati módszere kevésbé informatív, tenyésztetlen lepényi vagy magzatvízsejtek, illetve a bőr fibroblastjainak speciális molekuláris genetikai vizsgálati módszerei használhatók. A molekuláris citogenetikai módszerek közül a FISH (multicolour FISH) során a fluoreszcensen jelölt próbák célzottan kötődnek a vizsgálandó kromozómaszakaszhoz, és igazolják a diagnózist [25]. A PKS vizsgálatának arany standardja a vizsgált beteg bőr fibroblastjainak célzott FISH-vizsgálata. Újabban microar-

ray komparatív genomhibridizálás (array-CGH) módszerrel igazoltak PKS-t, bár a módszer a mozaik-kromoszómaeltérések vizsgálatára nem mindig alkalmas [26]. Limitált számban SNP-alapú array-vizsgálóeljárást is használtak már a betegség vizsgálatára. Esetünkben a második trimeszteri ultrahang-szűrővizsgálat során igazolt halmozott ultrahangeltérések, minor jelek miatt végzettünk ultrahangvezérelt magzatvíz-mintavételt. A tenyésztett magzatvízsejtek G-sávós kromoszómavizsgálata során a sejtek 48%-ában szám feletti marker kromoszómát igazoltunk. A prae-natalis diagnosztikában rutinszerűen alkalmazott célzott FISH-próbák (21-, 18-, 13-, X-, Y-kromoszóma) nem jelezték a kromoszóma eredetét. A multicolour FISH-technika Magyarországon a prae-natalis diagnosztikában költségessége és időigényessége miatt lényegében nem alkalmazott módszer. A módszer különböző fluoreszcens festékek alkalmazásával teszi lehetővé minden egyes kromoszóma külön vizsgálatát egy időben. A marker kromoszóma eredetének további meghatározására alkalmazott multicolour FISH-vizsgálat igazolta a szám feletti kromoszóma eredetét a 12-es kromoszóma rövid karján, így a pontos diagnózist megállapítottuk. A vetélést követően végzett konfirmáló citogenetikai vizsgálatok a különböző magzati sejtekben 55–70%-os gyakoriságú izokromoszómaképződést mutattak, ami megfelel a betegség ismert mozaik-, szövetspecifikus jellegének.

A PKS méhen belüli diagnózisa ultrahangvizsgálat során igen nehéz, hiszen a kórkép ritka, és hiányoznak az egyértelmű, jellemző magzati ultrahangeltérések. *Chen és mtsai* 2010-ben összefoglaló közleményben dolgozták fel az addig a nemzetközi szakirodalomban közölt, prae-natalisan diagnosztizált 60 Pallister–Killian-szindrómás esetet [27]. A 60-ból 40 esetben észleltek magzati ultrahangeltérést, mely 40 esetből 27-ben rekeszsérv (67,5%), 25-ben polyhydramnion (62%), 19-ben rövid csöves csontok (47,5%) igazolódtak. Az esetek további 20–25%-ában vaskos tarkóredőt, központi idegrendszeri eltéréseket, craniofacialis dysmorphiát és szívfejlődési rendellenességeket ismertek fel méhen belül. Más tanulmányok a PKS méhen belüli ultrahangos felismerésének feldolgozása kapcsán szintén a fent felsorolt magzati eltérések jelentőségét hangsúlyozták az első és a második trimeszteri ultrahangvizsgálatok során, hasonló esetszámot vizsgálva 54%-ban polyhydramniont, 33%-ban diaphragma herniát, 24%-ban rhizomeliás micromeliát (rövid csöves csontok) és 36%-ban központi idegrendszeri elváltozásokat (például ventriculomegalia, hátsó scala eltérés) írtak le [28]. *Paladini és mtsai* szerint a korai magzati ultrahang-szűrővizsgálaton észlelt rekeszsérv, rövid csöves csontok és arc-, illetve koponyaeltérés esetén az elsődleges gyanított diagnózis a magzat Pallister–Killian-szindrómája [29]. Differenciáldiagnosztikai nehézséget jelenthet az autoszomális recesszív öröklődésű Fryns-szindróma elkülönítése, méhen belül és megszületést követően is, hiszen a kórkép a PKS-hoz hasonló fenotípussal jár, bár a facialis dysmorphia döntően mic-

rognathia és ajak/szájpad hasadék formájában jelentkezik, illetve a jellemző méhen belüli növekedési retardáció és microcephalia elkülöníti a ritkább, sporadikus előfordulású PKS-tól [30].

## Következtetés

Az intézményünkben vizsgált magzat esetében a nemzetközi szakirodalomban leírt, Pallister–Killian-szindrómára jellemző 7 leggyakoribb ultrahangeltérésekből 4 állt fenn: polyhydramnion, rövid csöves csontok, agykamratágulat és arcdysmorphia, melyek mindegyikét a második trimeszteri ultrahangvizsgálat kapcsán észleltük. A normális méretű magzati koponya és az eutróf, terhességi kornak megfelelő magzati méretek Fryns-szindrómára nem utaltak. A diagnózis pontos felállítására az egyébként magzati diagnosztikában rendkívül ritkán használatos multicolour FISH-módszer teremtette meg a lehetőséget. A kórkép igazolása a mai napig mind klinikai szülészeti szempontból, mind labor diagnosztikai szempontból komoly kihívást jelent. Tudomásunk szerint a fenti eset a hazánkban prae-natalisan diagnosztizált és közölt első Pallister–Killian-szindrómás magzat.

*Anyagi támogatás:* A szerzők anyagi támogatásban nem részesültek.

*Szerzői munkamegosztás:* T. Zs.: Az ultrahangvizsgálatok és a magzatvíz-mintavétel végzése, klinikai genetikai tanácsadás, a közlemény megírása. P. T. E.: A kromoszóma és FISH-vizsgálatok elvégzése, a közlemény megírása. S. E., S. J., B. A., D. J.: A közlemény véleményezése, javítása. A cikk végleges változatát valamennyi szerző elolvasta és jóváhagyta.

*Érdekeltségek:* A szerzőknek nincsenek érdekeltségeik.

## Irodalom

- [1] Pallister PD, Meisner LF, Elejalde BR, et al. The Pallister mosaic syndrome. *Birth Defects Orig Artic Ser.* 1977; 13: 103–110.
- [2] Killian W, Zonana J, Schroer RJ. Abnormal hair, craniofacial dysmorphism, and severe mental retardation – a new syndrome? *J Clin Dysmorphol.* 1983; 1: 6–13.
- [3] Bartsch O, Loitzsch A, Kozłowski P, et al. Forty-two supernumerary marker chromosomes (SMCs) in 43,273 prenatal samples: chromosomal distribution, clinical findings, and UPD studies. *Eur J Hum Genet.* 2005; 13: 1192–1204.
- [4] Schinzel A. Tetrasomy 12p (Pallister–Killian syndrome). *J Med Genet.* 1991; 28: 122–125.
- [5] Wilkens A, Liu H, Park K, et al. Novel clinical manifestations in Pallister–Killian syndrome: Comprehensive evaluation of 59 affected individuals and review of previously reported cases. *Am J Med Genet A* 2012; 158A: 3002–3017.
- [6] Gilgenkrantz S, Droulle P, Schweitzer M, et al. Mosaic tetrasomy 12p. *Clin Genet.* 1985; 28: 495–502.
- [7] Soukup S, Neidich K. Prenatal diagnosis of Pallister–Killian syndrome. *Am J Med Genet.* 1990; 35: 526–528.

- [8] Kunz J, Schoner K, Stein W, et al. Tetrasomy 12p (Pallister–Killian syndrome): difficulties in prenatal diagnosis. *Arch Gynecol Obstet.* 2009; 280: 1049–1053.
- [9] Srinivasan A, Wright D. Pallister–Killian syndrome. *Am J Case Rep.* 2014; 15: 194–198.
- [10] Santamaria A, Lagana AS, Barresi V, et al. Prenatally identified Pallister–Killian syndrome: Ultrasound pattern and diagnostic considerations. *J Obstet Gynaecol.* 2016; 36: 406–407.
- [11] Kolarski M, Joksić G, Beres M, et al. Prenatal diagnosis of Pallister–Killian syndrome in young woman: ultrasound indicators and confirmation by FISH. *Arch Gynecol Obstet.* 2009; 279: 377–379.
- [12] Beke A, Papp Cs, Tóth-Pál E, et al. Cytogenetic exploration of fetal ultrasound anomalies. [Ultrahangvizsgálattal észlelt magzati anomáliák citogenetikai feltárása.] *Orv Hetil.* 2004; 145: 2123–2133. [Hungarian]
- [13] Papp Cs, Bán Z, Szigeti Zs, et al. The role of ultrasonography in second trimester screening for fetal chromosome aberrations. [A terhesség második trimeszterében végzett ultrahangvizsgálat szerepe a magzati kromoszóma-rendellenességek szűrésében.] *Orv Hetil.* 2006; 147: 2131–2137. [Hungarian]
- [14] P. Tardy E, Tóth A, Hajdu K, et al. Fluorescence in situ hybridization in prenatal diagnosis. First experiences. [A fluoreszcens in situ hibridizáció alkalmazása a praenatalis diagnosztikában. Első tapasztalatok.] *Orv Hetil.* 1996; 137: 523–526. [Hungarian]
- [15] Tóth A, P Tardy E, Hajdu K, et al. Fluorescence in situ hybridization of chorionic interphase cells for prenatal screening of Down syndrome. *Eur J Obstet Gynecol Reprod Biol.* 2001; 94: 46–50.
- [16] Shen JD, Liang DS, Zhou ZM, et al. Pallister–Killian syndrome: meiosis II non-disjunction may be the first step in the formation of isochromosome 12p. *Chin Med J (Engl).* 2010; 123: 3482–3485.
- [17] de Ravel TJ, Keymolen K, van Assche E, et al. Post-zygotic origin of isochromosome 12p. *Prenat Diagn.* 2004; 24: 984–988.
- [18] Izumi K, Conlin LK, Berrodin D, et al. Duplication 12p and Pallister–Killian syndrome: A case report and review of the literature toward defining a Pallister–Killian syndrome minimal critical region. *Am J Med Genet A* 2012; 158A: 3033–3045.
- [19] Izumi K, Krantz ID. Pallister–Killian syndrome. *Am J Med Genet C* 2014; 166C: 406–413.
- [20] Pizzuti A, Sarkozy A, Newton AL, et al. Mutations of *ZFPM2/FOG2* gene in sporadic cases of tetralogy of Fallot. *Hum Mutat.* 2003; 22: 372–377.
- [21] Hoeflich A, Wu M, Mohan S, et al. Overexpression of insulin-like growth factor-binding protein-2 in transgenic mice reduces post-natal body weight gain. *Endocrinology* 1999; 140: 5488–5496.
- [22] Chen CP, Tsai FJ, Chern SR, et al. Cytogenetic variability in the proportion of abnormal cells between the various tissues in prenatally detected mosaic tetrasomy 12p. *Prenat Diagn.* 2007; 27: 1170–1173.
- [23] Polityko AD, Goncharova E, Shamgina L, et al. Pallister–Killian syndrome: rapid decrease of isochromosome 12p frequency during amniocyte subculturing. Conclusion for strategy of prenatal cytogenetic diagnostics. *J Histochem Cytochem.* 2005; 53: 361–364.
- [24] Reeser SL, Wenger SL. Failure of PHA-stimulated i(12p) lymphocytes to divide in Pallister–Killian syndrome. *Am J Med Genet.* 1992; 42: 815–819.
- [25] Mowery-Rushton PA, Stadler MP, Kochmar SJ, et al. The use of interphase FISH for prenatal diagnosis of Pallister–Killian syndrome. *Prenat Diagn.* 1997; 17: 255–265.
- [26] Hodge JC, Hulshizer RL, Seger P, et al. Array CGH on unstimulated blood does not detect all cases of Pallister–Killian syndrome: a skin biopsy should remain the diagnostic gold standard. *Am J Med Genet A* 2012; 158A: 669–673.
- [27] Chen CP, Chien SC. Prenatal sonographic features of Pallister–Killian syndrome. *J Med Ultrasound* 2010; 18: 43–53.
- [28] Doray B, Girard-Lemaire F, Gasser B, et al. Pallister–Killian syndrome: difficulties of prenatal diagnosis. *Prenat Diagn.* 2002; 22: 470–477.
- [29] Paladini D, Borghese A, Arienzo M, et al. Prospective ultrasound diagnosis of Pallister–Killian syndrome in the second trimester of pregnancy: the importance of the fetal facial profile. *Prenat Diagn.* 2000; 20: 996–998.
- [30] Slavotinek AM. Fryns syndrome: a review of the phenotype and diagnostic guidelines. *Am J Med Genet A* 2004; 124A: 427–433.

(Tidrenczel Zsolt dr.,  
Budapest, Podmaniczky u. 111., 1062  
e-mail: tidrenc@hotmail.com)

„Post hoc, ergo propter hoc.”  
(Ezután, tehát emiatt.)